

Artroplastia do Disco Vertebral Cervical

Frederico Araújo Leite¹, Bartolomeu Ribeiro Coutinho Filho¹, Diogo Barbosa de Carvalho¹, Thiago Miller Santana Silva¹, Carlos Eduardo G. Barsotti¹, Francisco Prado², Jefferson Alves Galves², Carlos Eduardo Algaves Soares de Oliveira³

RESUMO

Os autores descrevem a técnica cirúrgica da artroplastia de substituição do disco vertebral cervical. Apresentam suas principais indicações e contra-indicações, descrição da técnica, assim como os cuidados pós-operatórios e complicações relacionadas ao procedimento.

Descritores: Disco vertebral cervical/ cirurgia. Artroplastia de substituição.

SUMMARY

The authors describe the surgical technique of replacement of cervical vertebral disc. In this article, they present its main indications and contra indications, technique's description, post-operative care and complications related to the procedure.

Keywords: Cervical vertebral disc / surgery. Replacement arthroplasty.

INTRODUÇÃO

O disco intervertebral tem um papel essencial nos movimentos da coluna vertebral humana. Alterações no disco intervertebral são comuns, como a herniação do núcleo pulposo, a doença degenerativa e a instabilidade segmentar. Apesar dos avanços recentes nas técnicas de artrodese, o alívio das queixas álgicas ou a ocorrência de falência de uma artrodese sólida continua sendo incerta em até 30% dos pacientes submetidos à cirurgia da coluna⁽¹⁾. Mesmo quando a dor é aliviada e a artrodese sólida é obtida, os pacientes correm o risco de degeneração do disco adjacente, dando início a uma sequência de alterações que podem vir a necessitar de procedimentos cirúrgicos.

Devido a todos esses problemas associados à artrodese entre os corpos vertebrais, tem crescido o interesse na substituição artificial do disco intervertebral como alternativa à artrodese rígida. O objetivo e a vantagem em potencial do disco artificial é fazer a reprodução da

1. Médico - Estagiário do Grupo de Coluna do Serviço de Ortopedia e Traumatologia do HSPE - IAMSPE - São Paulo
2. Médico - Assistente do Grupo de Coluna Serviço de Ortopedia e Traumatologia do HSPE - IAMSPE - São Paulo
3. Médico - Chefe do Grupo de Coluna do Serviço de Ortopedia e Traumatologia do HSPE - IAMSPE - São Paulo
Endereço: Rua Borges Lagoa, 1755 - 1º Andar - Sala 180, São Paulo - SP

biomecânica do disco normal no nível em questão⁽²⁾.

As vantagens na colocação do disco incluiriam resistência e força mecânica, biocompatibilidade, estabilidade do implante a longo prazo, geometria do disco normal, cinemática, fixação imediata a facilidade na implantação, com baixo grau de falha⁽³⁾.

INDICAÇÕES

As possíveis indicações para artroplastia de substituição do disco vertebral cervical são:

- Doença sintomática do disco em um ou mais níveis
- Falta de sucesso no tratamento conservador
- Degeneração do disco com perda na sua altura
- Dor pós-discectomia
- Estenose de recesso lateral após redução da altura do disco com ou sem osteófitos
- Elementos posteriores intactos permitindo ao disco artificial a capacidade de transferir a carga ao longo das facetas

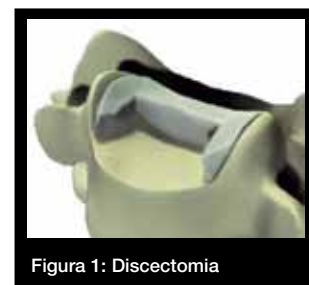
CONTRA-INDICAÇÕES

As contra-indicações para o procedimento são:

- Doenças ósseas metabólicas
- Infecção
- Neoplasia
- Espondilolistese
- Instabilidade após a perda dos elementos posteriores

TÉCNICA CIRÚRGICA

O paciente deve ser posicionado em decúbito dorsal horizontal com um coxim inter-escapular, a fim de manter a coluna cervical em posição neutra, evitando-se a hiperextensão. Realiza-se uma via de acesso anterior clássica de Smith-Robinson. Durante a exposição cirúrgica, uma discectomia é iniciada de maneira padrão (figura 1).



É necessária a remoção do tecido anular para a inserção do dispositivo, liberando o espaço necessário no úncus. Remove-se cuidadosamente qualquer osteófito anterior. O sangramento ósseo excessivo deve ser controlado com o uso de cera óssea.

Realiza-se a inserção do Medidor de largura no espaço discal. A largura deve se estender

até os processos unciformes laterais. Uma vez que a largura adequada seja selecionada e o Medidor de largura esteja centralizado na vértebra, uma marca de referência pode ser feita na vértebra superior pra identificar a linha média (figura 2).

Insere-se o Pino de Caspar de maneira centralizada pelo menos 5 mm acima/abaixo das placas terminais (figura 3).

Posiciona-se os pinos paralelamente às placas terminais vertebrais para assegurar a tração paralela. Realiza-se uma radioscopia para verificar a linha média correta e o posicionamento correto do Pino de Caspar. Após a confirmação do posicionamento do pino, o Retrator de Caspar já pode ser fixado aos pinos. Após a obtenção da tração paralela da placa terminal, o Retrator de Caspar é apertado para manter a tração.

A finalização da discectomia é realizada com o cuidado na remoção de todos os osteófitos (figura 4). Realiza-se a preparação do leito do implante com a fresagem da placas terminais. Em seguida, determina-se a medida do tamanho do implante e coloca-se o implante de prova (figura 5).

Faz-se o teste do pressfit para assegurar a boa estabilidade do implante. Realiza-se a montagem do implante conforme a medida prévia. Introduce-se o implante no espaço discal e verifica-se o correto posicionamento sob fluoroscopia. Libera-se a tração dos pinos de caspar a fim de permitir a compressão e fixação dos dentes do implante no corpo das vértebras (figura 6).

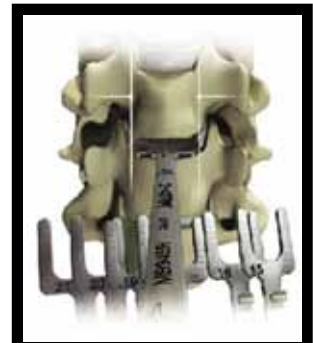

Figura 2: Determinação da largura

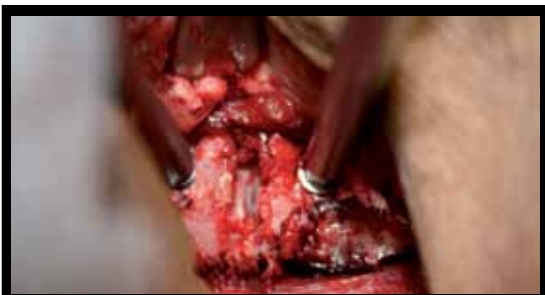

Figura 3: Pino de Caspar

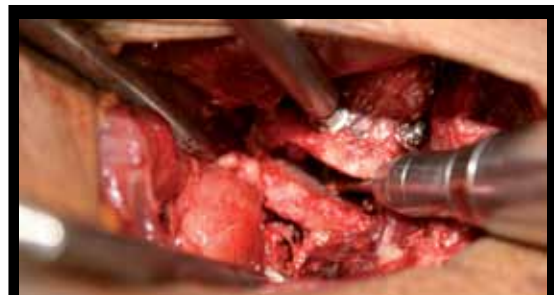

Figura 4: Remoção de osteófitos

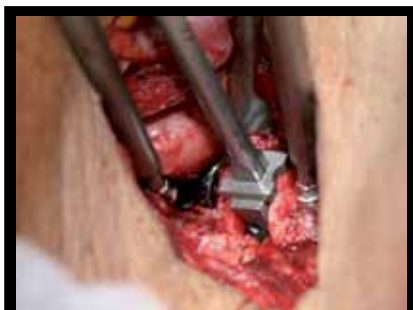

Figura 5: Colocação do implante de prova

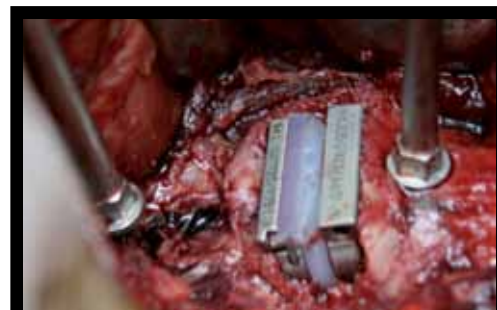
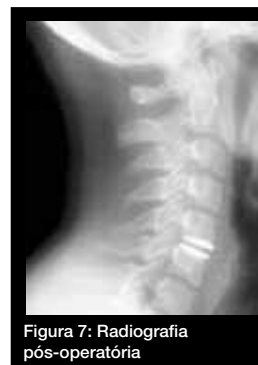

Figura 6: Prótese discal cervical

Depois do término da compressão, a instrumentação de Caspar pode ser removida. Recomenda-se o uso de cera óssea no local dos pinos de Caspar para reduzir o sangramento. A avaliação radiográfica final confirma o posicionamento correto do implante (figura 7).



CUIDADOS PÓS-OPERATÓRIOS

Após a cirurgia, o paciente é estimulado para a realização de mobilização passiva e ativa da coluna cervical. Não há necessidade de imobilização cervical com órteses.

COMPLICAÇÕES

As complicações relacionadas ao implante são:

- Quebra das placas terminais ou falha do núcleo central
- Deslocamento ou migração do implante
- Afundamento do implante
- Posicionamento incorreto do implante
- Uso de implante de tamanho incorreto

RECOMENDAÇÕES

- O tamanho do implante não deve exceder a altura dos discos adjacentes saudáveis
- A inserção do implante deve ser feita de maneira suave
- Recomenda-se a fluoroscopia intra-operatória para verificar o correto posicionamento do implante

REFERÊNCIAS BIBLIOGRÁFICAS

- 1 - Zindrick, Michael et al.: cervical disc arthroplasty, *Journal of the American Academy of Orthopaedic Surgeons*. 18(10):631-637, October 2010.
- 2 - Bao QB et al.: The artificial disc: theory, design, and materials, *Biomaterials* 17:1157-1167, 1996
- 3 - Smucker, Joseph D. et al.: cervical spine arthroplasty: kinematics of cervical arthroplasty, *Techniques in Orthopaedics*. 25(2):97-107, June 2010.
- 4 - Yi, Seong et al.: Cervical artificial disc replacement: Part 2: Clinical Experience With the Cervical artificial disc, *Neurosurgery Quarterly*. 18(2):96-103, June 2008.
- 5 - Sasso, Rick C. et al.: Artificial Disc Versus Fusion: A Prospective, Randomized Study With 2-Year Follow-up on 99 Patients, *Spine*. 32(26):2933-2940, December 15, 2007.
- 6 - Villavicencio, Alan T. et al.: Current Status of Clinical Evidence and Indications for Cervical Arthroplasty, *Contemporary Neurosurgery*. 32(2):1-5, February 1, 2010.