Utilização das endopróteses não convencionais no tratamento dos tumores ósseos

Marcos Hajime Tanaka[1], Noboru Sakabe[2]

RESUMO

O desenvolvimento da Oncologia, e o melhor conhecimento dos tumores ósseos, tornou possível procedimentos preservadores dos membros, em tumores onde a única solução seria uma amputação.

A utilização das endopróteses não convencionais no tratamento dos tumores ósseos, tornou possível, reconstruções onde as falhas ósseas eram grandes, e qualquer outro método de reconstrução poderia resultar em insucesso. Os autores discutem a indicação, modelos e particularidades desse método tão utilizado atualmente no tratamento dos tumores ósseos.

Descritores: Neoplasias ósseas/cirurgia; Próteses e implantes; Procedimentos cirúrgicos reconstrutivos/métodos.

SUMARY

The development of oncology, and better understanding of bone tumors, make possible limb salvage procedures, in tumors that the only think to do was an amputation. The utilization of non convencional endoprosthesis in the treatment of bone tumors, make possible solutions where the bone loss were great , and any other method of reconstruction could result in fail.The authors discuss the indication, models and particularities about this method so commom nowadays in the treatment of bone tumors.

Key Words: Bone neoplasms/surgery; Prothesis and implants; Reconstructive surgical procedures/methods.

1- Médico Chefe do Grupo de Tumor do Hospital do Servidor Público Estadual - IAMSPE - São Paulo - SP.
2- Médico Assistente do Grupo de Tumor do Hospital do Servidor Público Estadual - IAMSPE - São Paulo - SP.
Endereço para correspondência: Centro de Estudos Ortopédicos - HSPE - SP - R. Borges Lagoa, 1755 - 1° andar V. Clementino - CEP 04038-034 - São Paulo - SP.

UTILIZAÇÃO DAS ENDOPRÓTESES

INTRODUÇÃO

Até a metade da década de 70, as amputações eram as cirurgias de eleição para o tratamento dos tumores ósseos malígnos primários. Na época, as cirurgias preservadoras foram abandonadas pois a taxa de recidiva local eram inaceitáveis. Houve porém, uma mudança marcante no tratamento desses tumores a partir da década de 80 com a melhora dos métodos de estadiamento, melhor compreensão dos critérios histológicos, desenvolvimento das técnicas cirúrgicas utilizando modernos implantes para reconstrução, e a quimio e radioterapia adjuvantes, que colaboraram para aumentar as taxas de cirurgia preservadora e também da sobrevida dos pacientes.

O objetivo principal da cirurgia preservadora de membros no tratamento dos tumores ósseos, especialmente nos malignos, é erradicar a doença, manter a integridade do esqueleto, preservar o membro com suas funções normais e principalmente sem dor, associado com uma margem de segurança adequada. Isso resulta geralmente em uma grande falha óssea e de tecidos moles.

Inúmeras técnicas de procedimentos reconstrutivos foram tentados no passado, e vários ainda continuam a ser utilizados nos dias de hoje, para preencher essas falhas.

As endopróteses não convencionais, são próteses confeccionadas ou preparadas especialmente para cada caso , dependendo do tamanho e da extensão da lesão a ser ressecada.

Após a ressecção do tumor, a falha óssea originada necessita ser preenchida. As endopróteses não convencionais foram projetadas para essa função[1] com a vantagem de proporcionar estabilidade imediata, criando condições favoráveis para uma função o mais próximo possível do normal.

O modelo e material utilizados variam conforme a localização, tamanho e extensão do tumor, o que demanda experiência, tecnologia (bioengenharia), e o que faz com que a utilização destes ,apresentem um empecilho financeiro especialmente no nosso país, já que o custo desse material é alto.

A idéia de corrigir a falha segmentar originada pela ressecçào de um tumor é antiga e vários pesquisadores utilizaram os mais diversos materiais com esse objetivo.

Um implante feito de marfim para corrigir falha segmentar com um componente intra-medular foi utilizado por Gaenslen[2] antes de 1930. O primeiro caso utilizando um implante metálico de Vitalium, para substituir um fêmur proximal em um paciente com um Tumor de Células Gigantes recidivado foi realizado por Moore e Bohlman em 1940. Em 1954 Kraft e Levinthal[3] descreveram a utilização de uma endoprótese de acrílico após a ressecção de um Tumor de Células Gigantes. O rápido desenvolvimento nas próteses convencionais , ofereceram um conhecimento novo em termos de design, seleção de material, técnica cirúrgica que por sua vez tiveram um impacto direto e consequente avanço na utilização das endopróteses no tratamento dos pacientes portadores de tumores ósseos.

A partir desta idéia , a utilização de uma endoprótese nos tumores primários ósseos foi uma conseqüência inevitável.

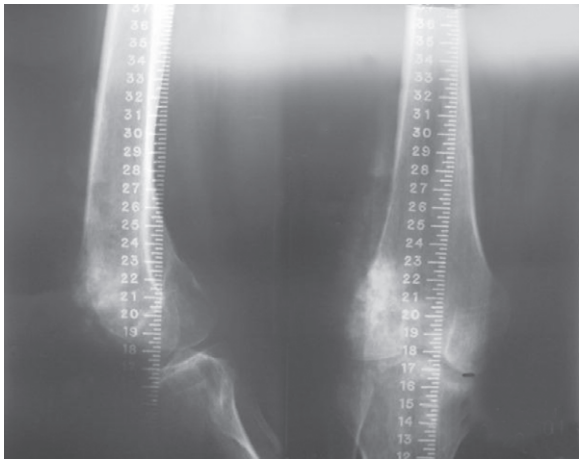

Figura 1. *Rx com régua para cálculo do tamanho da endoprótese não convencional.*



Figura 2. *Exemplo de endoprótese não convencional modular de titânio (fêmur proximal).*



Figura 3. *Exemplo de endoprótese não convencional de Fabroni de polietileno (fêmur proximal).*

INDICAÇÕES

Hoje, a utilização de material sintético para a substituição de segmento ósseo e articular, é bem estabelecida e diferentes materiais e modelos têm sido utilizados com sucesso para o tratamento dos tumores ósseos, em vários regiões, inclusive coluna e bacia.

Avanços na quimioterapia adjuvante, hormonioterapia , e radioterapia têm melhorado a sobrevida e prognóstico dos pacientes portadores de tumores malignos primários , assim como a sobrevida dos portadores de vários tumores malignos secundários que causam fraturas patológicas. As endopróteses têm a sua maior indicação, nestes pacientes e nos casos onde as osteossínteses tradicionais, mesmo com a utilização de cimento ósseo, geram dúvida e insegurança com relação à sua estabilidade mecânica.

PLANEJAMENTO PRÉ-OPERATÓRIO

Após a avaliação clínica e estadiamento da lesão, dependendo da sua localização e extensão, a indicação da Endoprótese é feita. Quando a lesão é epifisária ou metafisária , as indicações das Endopróteses são mais comuns pois a ressecção adequada destas lesões, sob o ponto de vista oncológico, criam falhas ósseas cuja solução dificilmente seria conseguido de forma adequada através de outros métodos como enxerto ósseo autólogo e cimento.

Para cada caso, é feito uma análise minuciosa através dos métodos de imagem: Rx simples, Cintilografia óssea, Tomografia Computadorizada e especialmente a Ressonância Magnética que fornecem detalhes valiosos sobre o tumor, para que a ressecção ideal seja realizada, de maneira a solucionar o caso em questão. As endopróteses que utilizamos são confeccionadas sob medida, levando-se em conta a extensão do tumor, e à sua localização (epifisária, metafisária ou diafisária). (Figura 1, 2 e 3).

Para uma melhor avaliação da extensão da lesão e o tamanho da Endoprótese a ser confeccionada ou utilizada, uma régua é utilizada momento da radiografia. Existem também as endoprótese modulares (Figura 2), cuja utilidade e eficácia permitem que a ressecção óssea e a montagem da mesma seja ajustada no momento da cirurgia

TÉCNICA CIRÚRGICA

Para cada caso, dependendo da lesão, localização, extensão, etc, é feito um planejamento cirúrgico.

As lesões secundárias (metástases ósseas) têm um enfoque especial, e diferente dos tumores primários,pois a sua ressecção não exige a margem de segurança de um tumor primário, como um osteossarcoma por exemplo. Devido à característica das lesões mais comuns como, fraturas do 1/3 proximal do fêmur e úmero, existem no mercado desde Endopróteses de polietileno já prontas e esterelizadas, para uso até imediato e também Endopróteses modulares[2], que podem ser montadas de acordo com a falha óssea a ser substituída (desde um segmento mais próximo à articulação até a montagem de um segmento ósseo todo com as suas articulações proximais e distais nos casos em que tal procedimento seja mesmo necessário ex- úmero total e fêmur total).

Portanto a técnica cirúrgica segue o que a lesão tumoral exige, não esquecendo dos requisitos básicos para uma boa função após a substituição e colocação de próteses em geral.

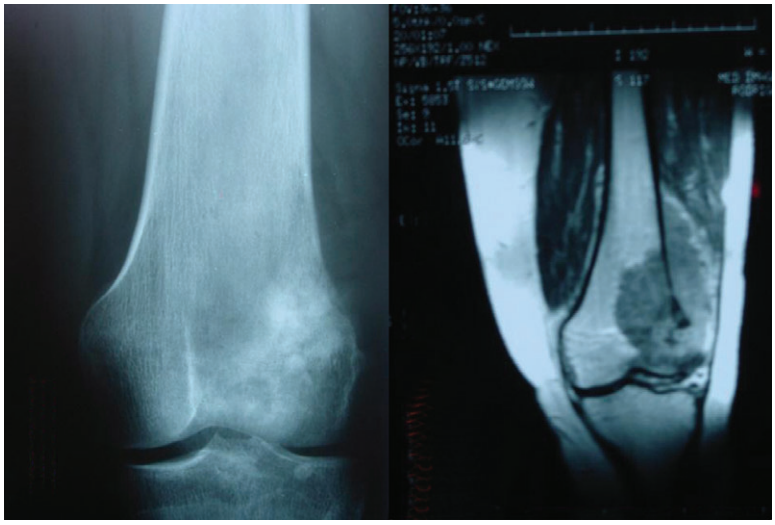

Figura 4. *Rx e RM de osteossarcoma do fêmur distal.*

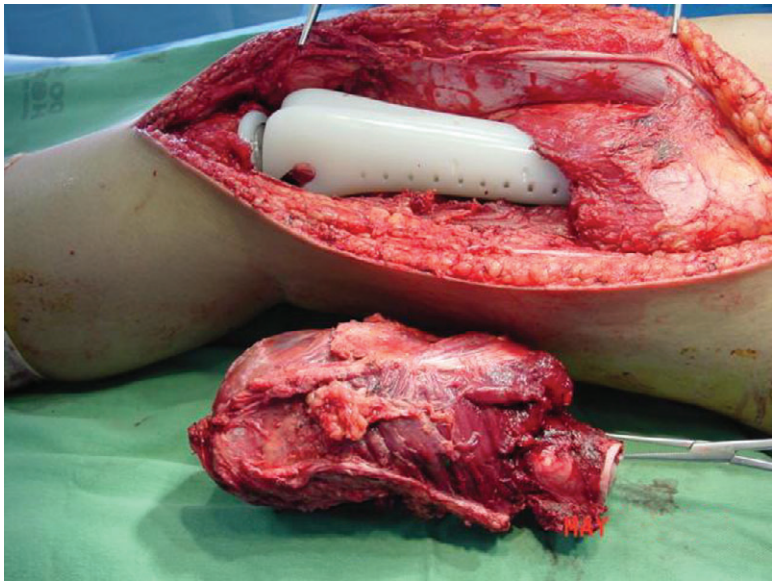

Figura 5. *Endoprótese colocada e peça cirúrgica.*

CONDUTA PÓS-OPERATÓRIA

Normalmente após a ressecção do tumor ósseo, a haste da endoprótese é cimentada no canal medular o que permite estabilidade mecânica imediata.

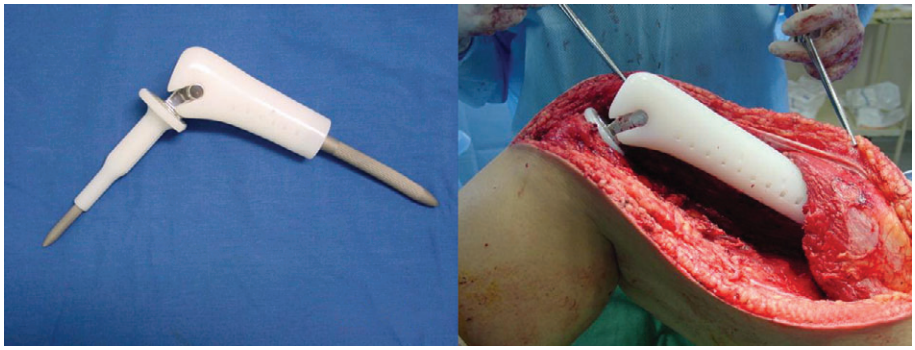

Figura 6. *Endoprótese não convencional do fêmur distal com joelho articulado (esq.) e aspecto final da endoprótese – intra-operatório (dir.)*

Portanto nas endopróteses dos membros inferiores, é permitida carga precoce e inicio de fisioterapia o mais rápido possível. Isso possibilita ao paciente deambular e seguir, desde a continuidade do tratamento do tumor primário, até facilitar as suas atividades para o convívio social o mais próximo possível do normal.

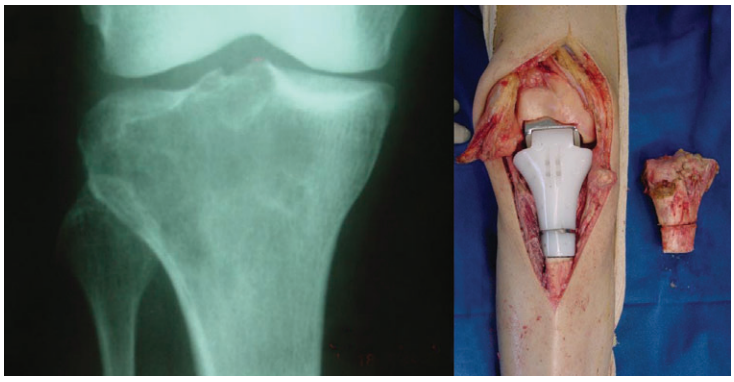

Figura 7. *Metástase óssea na tíbia proximal por câncer de pulmão e endoprótese após ressecção do tumor.*

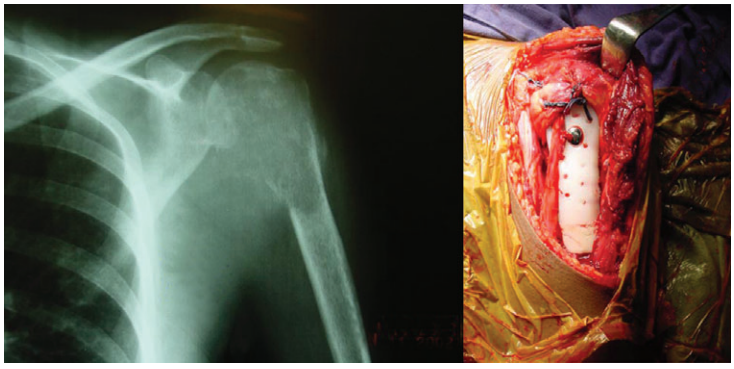

Figura 8. *Metátase no úmero proximal por câncer de mama e endoprótese após ressecção do tumor.*

Nas endopróteses dos membros superiores, especialmente do úmero , normalmente há necessidade de imobilização com tipóia durante pelo menos 2 a 3 semanas para a cicatrização das partes moles, para depois liberar a fisioterapia. A função de uma endoprótese do membro superior em geral é inferior ao das endopróteses dos membros inferiores . Porém em geral a conduta pós-operatória é no sentido de tentar liberar o paciente para a sua vida normal o mais precocemente possível, inclusive com baixo período de internação pós-operatório (média de 5 a 7 dias após a cirurgia).

COMPLICAÇÕES

Devido ao tamanho da ressecção , com descolamento e manipulação das partes moles, associado muitas vezes com o tratamento adjuvante, especialmente quimioterapia, faz com que a preocupação com infecções e cicatrização da ferida cirúrgica seja maior no paciente oncológico.

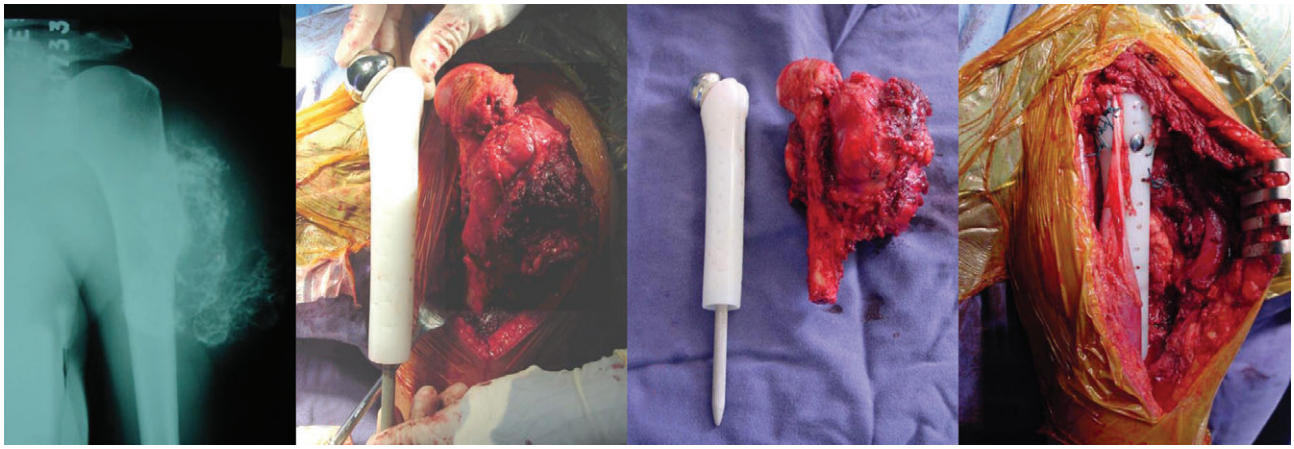

Figura 9. *Condrossarcoma do úmero proximal e endoprótese não convencional do úmero proximal após ressecçaõ em bloco do tumor.*

Além disso outras complicações inerentes de qualquer outra cirurgia ortopédica de artroplastia também devem ser consideradas : TVP, embolia pulmonar , pneumonia, entre outras.

Devido à ressecção ampla envolvendo a parte óssea e, muitas vezes, a musculatura adjacente, a função do membro fica prejudicada.

A médio e longo prazo , as maiores complicações são a soltura da endoprótese e qebra da mesma por fadiga e desgaste do material. Estas últimas têm sido cada vez mais frequentes, já que a eficácia do tratamento oncológico e portanto a sobrevida destes pacientes tem sido cada vez maiores, e a solução para estes casos têm se tornado um desafio cada vez maior para o ortopedista .

RECOMENDAÇÕES

A utilização das endopróteses não convencionais no tratamento dos tumores ósseos é um capítulo muito bem estabelecido há mais de uma década. Porém o seu uso indiscriminado em casos sem precisa indicação, podem fazer com que casos tratados com métodos mais simples e mais eficazes tornem-se um verdadeiro desastre; pois a sua indicação e realização equivocadas podem trazer prejuizos irreversíveis aos pacientes portadores de tumores ósseos, especialmente os malignos. Devido ao mal planejamento e não conhecimento das técnicas cirúrgicas, complicações como infecções e recidiva do tumor podem ocorrer, levando posteriormente a amputações, e o mais grave, o comprometimento da sobrevida do paciente.

Portanto, a sua utilização deve ser feita de preferência por especialistas da área que estejam familiarizados desde a abordagem inicial e diagnóstico do tumor até a solução definitiva com uma endoprótese não convencional.

REFERÊNCIAS

1. Campanacci M, Capanna R, Cervellati C, Guerra A , Calderoni P. Modular rotatory endoprothesis for segmental resection of the proximal humerus: experience with thirty three cases. In: Chao EYS, Ivins JC, eds. Tumor prostheses for bone and joint reconstruccion: the design and application. New York: Thieme-Stratton; 1983:127
2. Kraft GL, Levinthal DH. Acrilic prosthesis replacing lower end of the femur for benign giang cell tumor . J Bone Joint Surg 1954; 36: 368.
3. Surgery for Bone and Soft Tissue Tumors: Michael A. Simon and Dempsey Spriengfield, Lippincott-Raven,1995; 453-465.